Intraoperative 3D-Bildgebung

Aufwendige operative Rekonstruktionen von zerstörten Gelenkflächen bei intraartikulären Frakturen, exakte Positionierung von Osteosynthesematerial und deren Dokumentation fordern ein möglichst genaues intraoperatives bildgebendes Verfahren. Prof. Dr. med. Hartmuth Kiefer, Ärztlicher Direktor des Lukas-Krankenhauses in Bünde, und Dr. med. Björn Leder, Facharzt für Chirurgie, berichten über ihre Erfahrungen mit dem Einsatz eines mobilen Röntgengerätes mit einer intraoperativen 3D-Bildgebung.

Prof. Dr. med. Hartmuth Kiefer war u.a. Leitender Oberarzt der Abteilung für Unfallchirurgie, Hand-, plastische- und Wiederherstellungschirurgie sowie Geschäftsführender Oberarzt der Chirurgischen Klinik der Universität Ulm. Seit 2006 ist er Ärztlicher Direktor des Lukas-Krankenhauses in Bünde.

Seit April 2008 arbeiten wir in der Klinik für Unfall- und Orthopädische Chirurgie im Lukas-Krankenhaus in Bünde mit einem mobilen Röntgengerät, dem Ziehm Vision FD Vario 3D (Abb. 1). Dieses Gerät ermöglicht, neben der herkömmlichen zweidimensionalen Darstellung von Röntgenbildern, eine intraoperative 3D-Bildgebung.Bei diesem Gerät handelt es sich um einen handlichen C-Bogen, der sich leicht im Raum bewegen lässt und sich durch eine hohe Benutzerfreundlichkeit auszeichnet.

Er hat im Bereich der mobilen C-Bögen einen erstmalig kommerziell verfügbaren digitalen Flachdetektor, der die Darstellung von verzerrungsfreien Bildern ermöglicht. Im Gegensatz zu den herkömmlichen 3D-Geräten mit Bildverstärkern werden bei einem Flachdetektor Randverzerrungen vermieden. Eine exaktere Darstellung ist somit möglich und erlaubt uns eine genaue Messbarkeit im Millimeterbereich, ohne dass aufwendige, manchmal auch ungenaue spezielle Kalibrierungsmaßnahmen notwendig sind.

Hier sehen wir zum Beispiel auch einen Vorteil bezüglich wissenschaftlicher Studien. Durch die Verzerrungsfreiheit werden ebenfalls neue Möglichkeiten für eine Verknüpfung mit der Navigationstechnik gewährleistet. Ein weiterer Vorteil des Flachdetektors ist die Platzersparnis sowie die große C-Bogenöffnung, die dem Operateur einen größeren Aktionsraum während des Eingriffs zur Verfügung stellt.

Durch frei wählbare Positionen kann das Scan-Zentrum definiert werden, ohne den Patienten auf dem Operationstisch zu bewegen. Voraussetzung für artefaktfreie Bilder ist ein metallfreies Scan-Zentrum. Die Lagerung der Patienten sollte auf Karbonunterlagen, -ansteckplatten etc. erfolgen. Die 3D-Bildgebung wird intraoperativ durch einfache Bedienung über ein benutzerfreundliches Touchscreen gestartet. Der C-Bogen umfährt eine elliptische

Abb. 1: Ziehm Vision FD Vario 3D

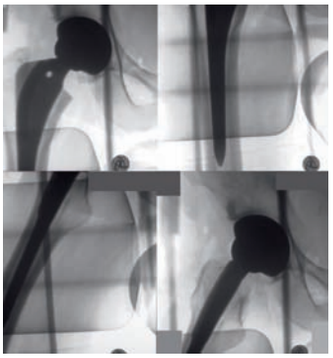

Abb. 2: Quadratische Bilddarstellung

Bahn um das zuvor festgelegte Scan-Zentrum (Abb. 3 und 4).

Die elliptische Bahn resultiert aus der ständigen automatischen Anpassung des C-Bogens an das Scan-Zentrum durch Hub und Vorschub. Im Gegensatz zu anderen Geräten wird hierdurch der Umfang der zu umlaufenden Bahn während des Scan-Vorganges auf 135° reduziert. Dies hat den bedeutsamen Vorteil, dass dieses Gerät somit vermehrt bei adipösen Patienten oder zum Beispiel bei Schultereingriffen eingesetzt werden kann. Während der Rotation werden 100 Bilder pro Minute angefertigt, aus denen anschließend die 3D-Rekonstruktion errechnet wird. Die voreingestellten Organprogramme gewährleisten eine optimale Dosisleistungs- und Bildqualitätsreglung für die zu untersuchende Körperregion und minimieren den Bedienungsaufwand.

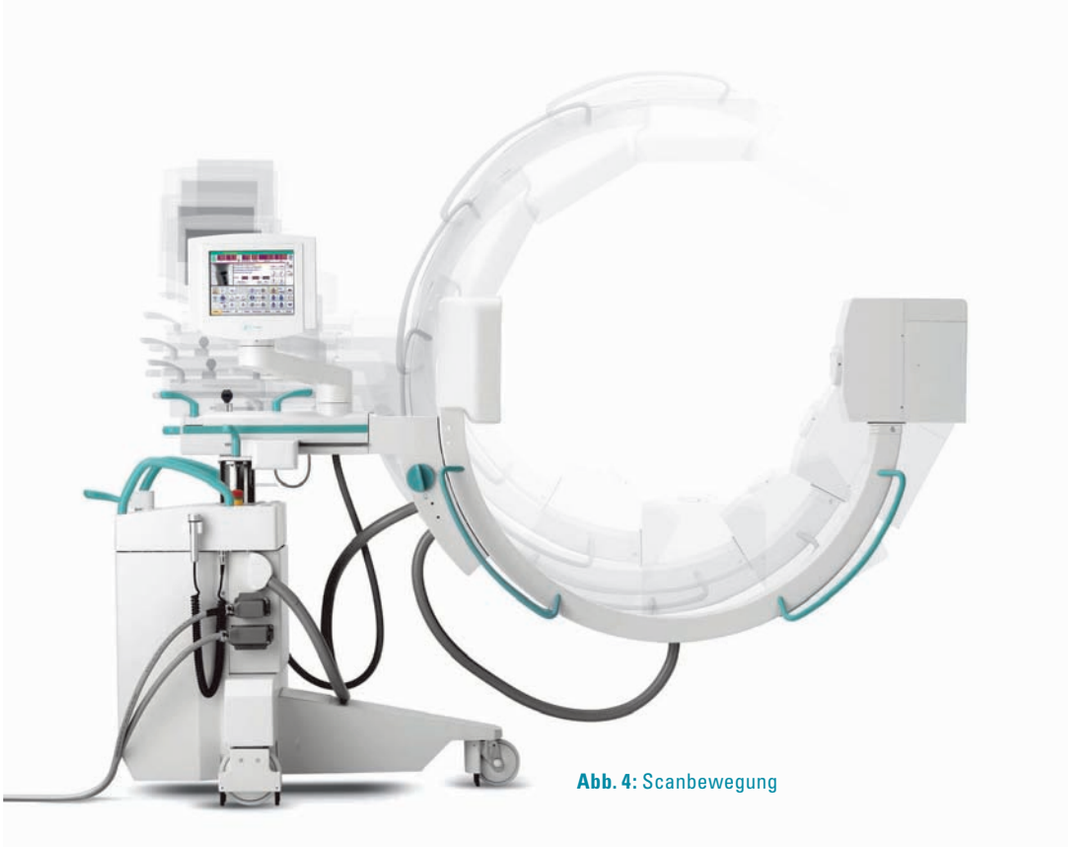

Abb. 4: Scanbewegung

Das Gerät errechnet nach abgeschlossener Rotation um das Scan-Zentrum aus dem ermittelten Datensatz das dreidimensionale Bild. Dieses dreidimensionale Bild entspricht einem Würfel von je 12 cm Kantenlänge. Durch Zoomen, Kontrast- und Helligkeitsanpassung sowie Bilddrehung in coronarer, sagittaler und axialer Ebene ist eine individuelle Einstellung der 3D-Rekonstruktion intraoperativ möglich. Somit wird eine präzise dreidimensionale Darstellung des Situs zum Beispiel zur exakten Beurteilung einer Rekonstruktion oder einer Osteosynthese gewährleistet. Der Operateur kann dann ggf. korrigierend eingreifen (Abb. 5 und 6). Zudem besteht die Möglichkeit, schichtweise die 3D-Rekonstruktion einzusehen.

Der gesamte 3D-Scan inklusive Vorbereitung nimmt nur wenige Minuten in Anspruch. Wie bei jeder Neuerung besteht auch hier eine steile Lernkurve. Durch wachsende Erfahrung mit dem Umgang des Gerätes und Handhabung spezieller Situationen lassen sich auch in Zukunft die Abläufe noch weiter optimieren, sodass die intraoperative 3D-Rekonstruktion in unserer Klinik immer häufiger zur Anwendung kommt.

Durch die Möglichkeit der intraoperativen 3D-Darstellung haben wir eine exakte intraoperative Kontrolle zur Gewährleistung optimaler Ergebnisse. Damit lassen sich Revisionseingriffe vermeiden, die bisher gelegentlich nach postoperativen CT-Kontrollen notwendig waren.

Abb. 3: Positionierung am Patienten, hier mit erhöhtem OP-Tisch zur Verringerung der Streustrahlung

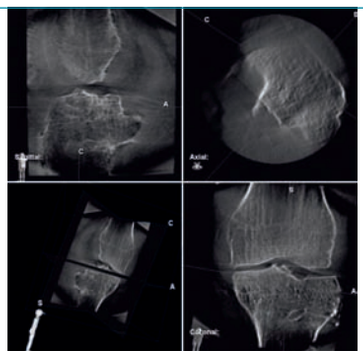

Abb. 5: Darstellung in coronarer, sagittaler und axialer Ebene

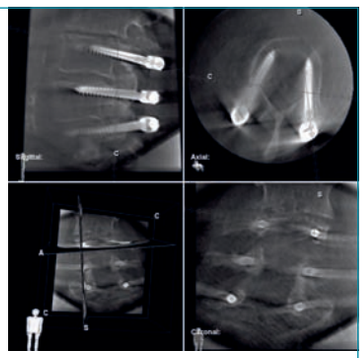

Abb. 6: Intraoperative Lagekontrolle der Pedikelschrauben

Prof. Dr. med. Hartmuth Kiefer und
Dr. med. Björn Kiefer ■

Die Kontaktadresse von Prof. Dr. med. Hartmuth Kiefer und Dr. med. Björn Kiefer sowie Links zu weiteren Artikeln und Herstellern im Bereich intraoperative 3D-Bildgebung finden Sie im Adressteil am Heftende.

Alle Abbildungen:
© Ziehm Imaging GmbH